

Corso di patologia dell'apparato locomotore


LESIONI CAPSULO- LEGAMENTOSE DELLA SPALLA

A. Ventura

Clinica Ortopedica-Traumatologica – Centro di Traumatologia dello Sport

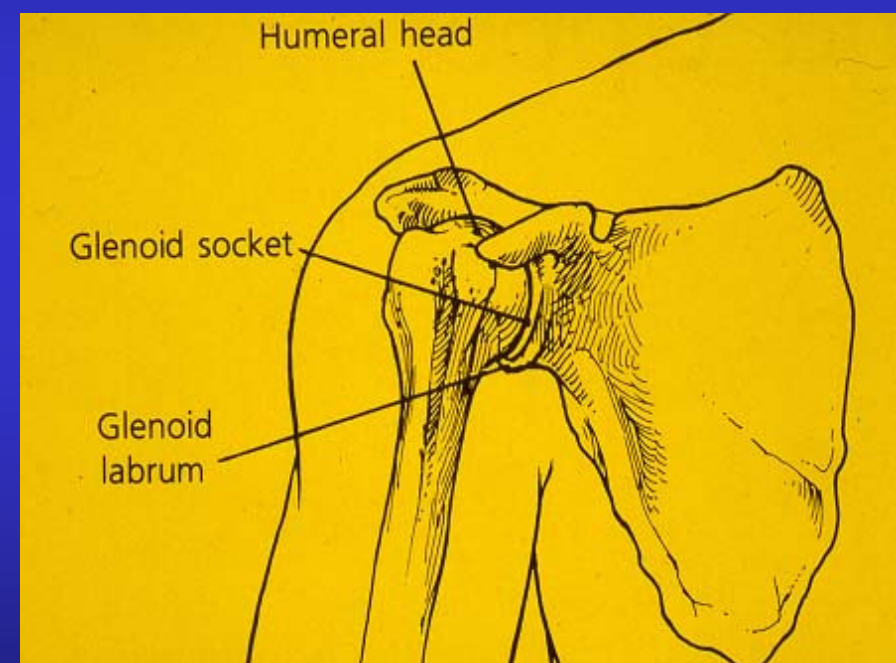
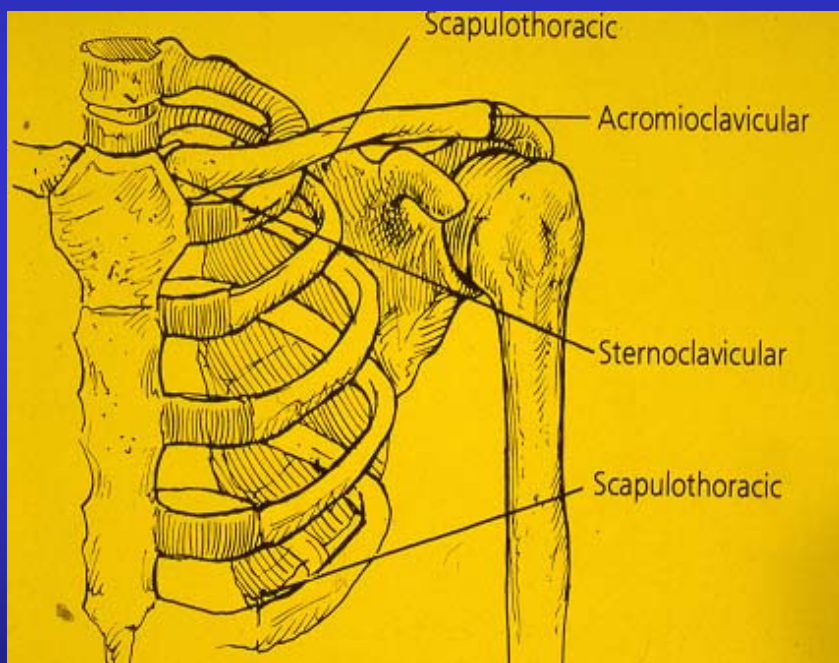
Istituto Ortopedico G. Pini, Milano






LESIONI CAPSULO LEGAMENTOSE DELLA SPALLA

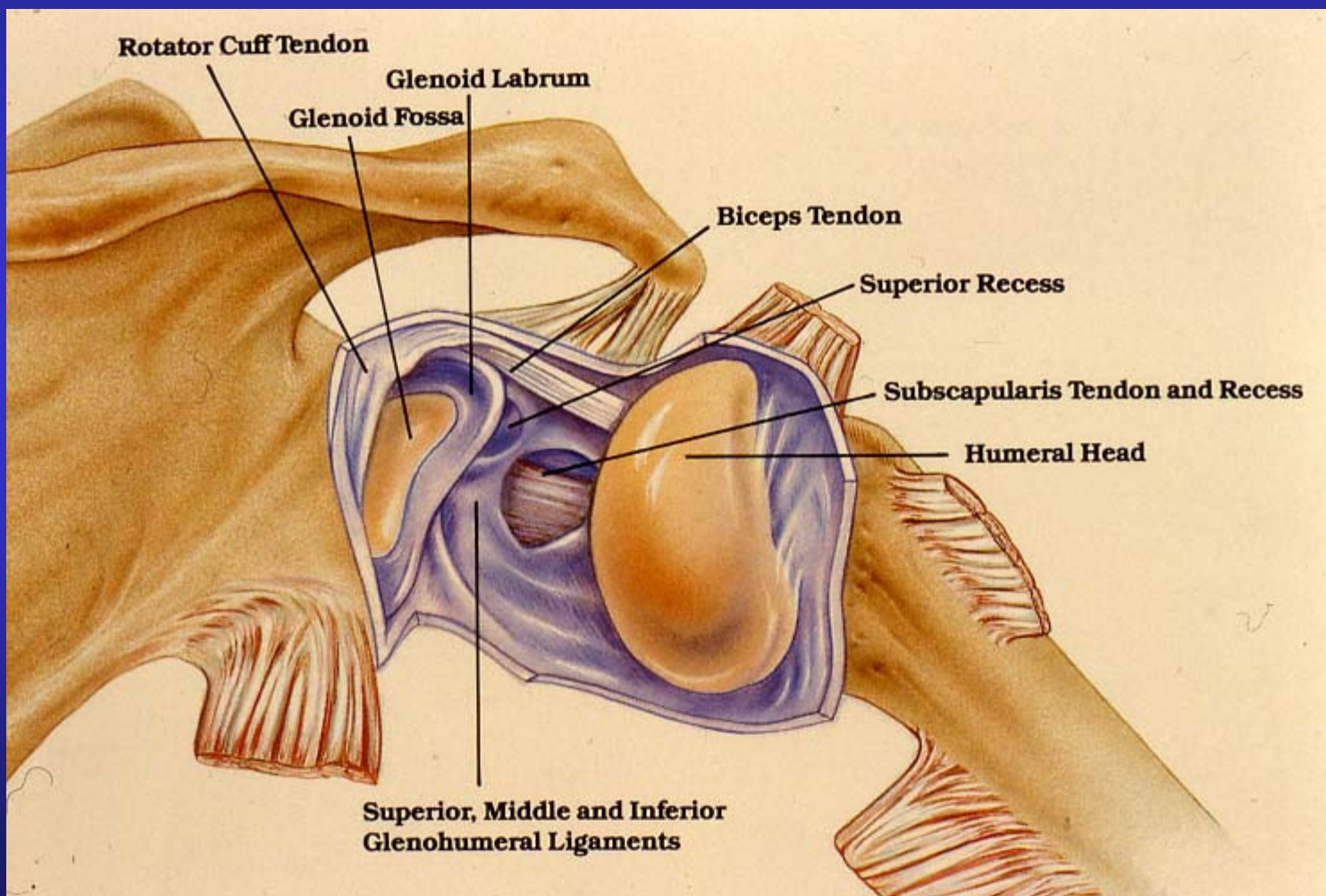
GENERALITA'






LESIONI CAPSULO LEGAMENTOSE DELLA SPALLA

GENERALITA'





LESIONI CAPSULO LEGAMENTOSE DELLA SPALLA


CLASSIFICAZIONE



ACUTE

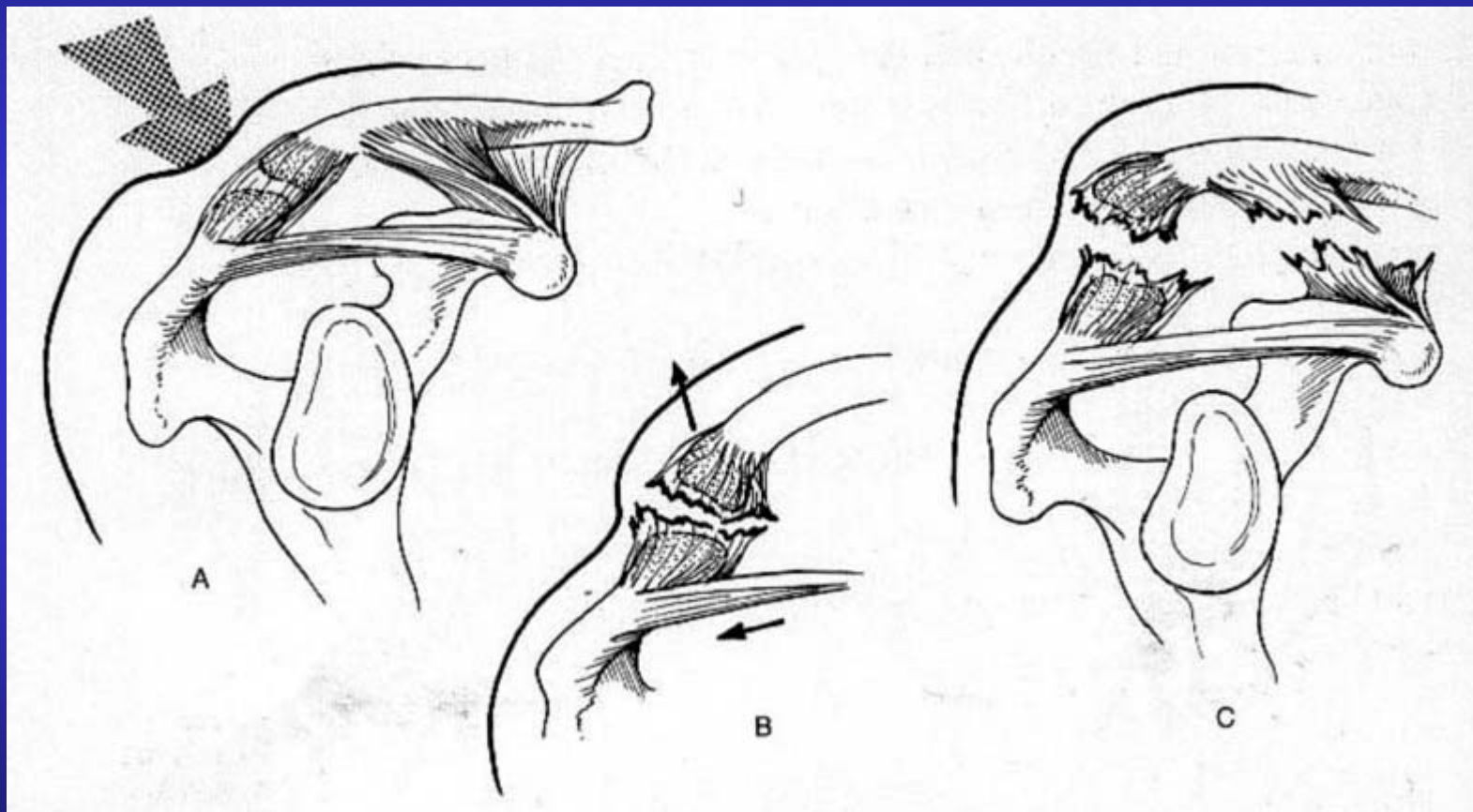
- **DISTORSIONI (I° GRADO)**
- **SUBLUSSAZIONI (II° GRADO)**
- **LUSSAZIONI (III° GRADO)**

CRONICHE



LESIONI CAPSULO LEGAMENTOSE DELLA SPALLA


CLASSIFICAZIONE



DISTORSIONE

SUBLUSSAZIONE

LUSSAZIONE



LESIONI CAPSULO LEGAMENTOSE DELLA SPALLA


GENERALITA'



**FREQUENTE NELLA PRATICA SPORTIVA, SPECIE
NEGLI SPORT DA CONTATTO (RUGBY, FOOTBALL
AMERICANO)**

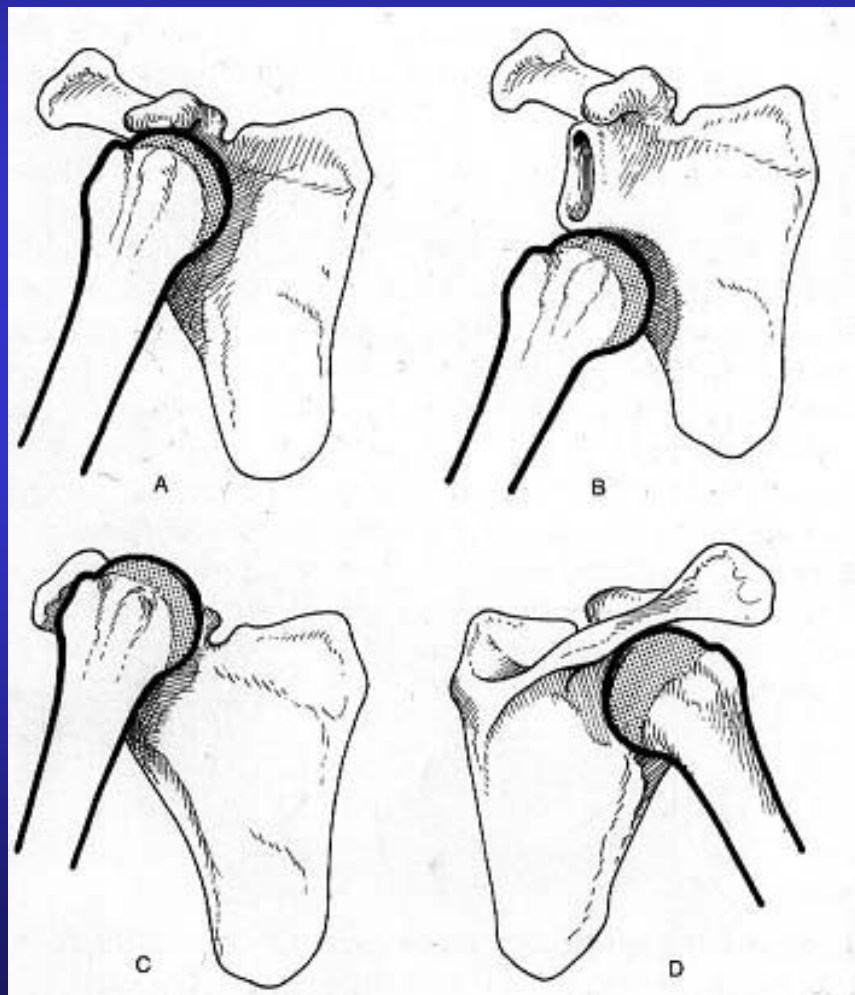
DISTINTE IN ACUTE E CRONICHE

DIVERSI TIPI



LESIONI CAPSULO LEGAMENTOSE DELLA SPALLA

GENERALITA'




**A. ANTERIORI
(80-85%)**

A. INFERIORI

B. SUPERIORI

C. POSTERIORI




LESIONI CAPSULO LEGAMENTOSE DELLA SPALLA

EZIOPATOGENESI



**IL MECCANISMO TRAUMATICO E' NELLA
MAGGIOR PARTE DEI CASI INDIRETTO, ED
E' DOVUTO ALLA CADUTA A TERRA CON
L'ARTO SUPERIORE ESTESO IN
PROTEZIONE DEL CORPO O AD UNA PRESA
DELL'AVVERSARIO CON ARTO IN
ABDUZIONE**




LESIONI CAPSULO LEGAMENTOSE DELLA SPALLA



DIAGNOSI


- **DIFFICILE NELLE DISTORSIONI E NELLE SUBLUSSAZIONI (IMPORTANTE ANAMNESI E SEGNO DELL'APPRENSIONE)**
- **PIU' FACILE NELLE LUSSAZIONI (CLINICO-RX)**
- **DIAGNOSTICA STRUMENTALE (ARTRO-TC, RMN) IMPORTANTE PER LA VALUTAZIONE DELLE LESIONI ASSOCIATE (Bankart, Hill-Sachs)**




LESIONI CAPSULO LEGAMENTOSE DELLA SPALLA



DIAGNOSI

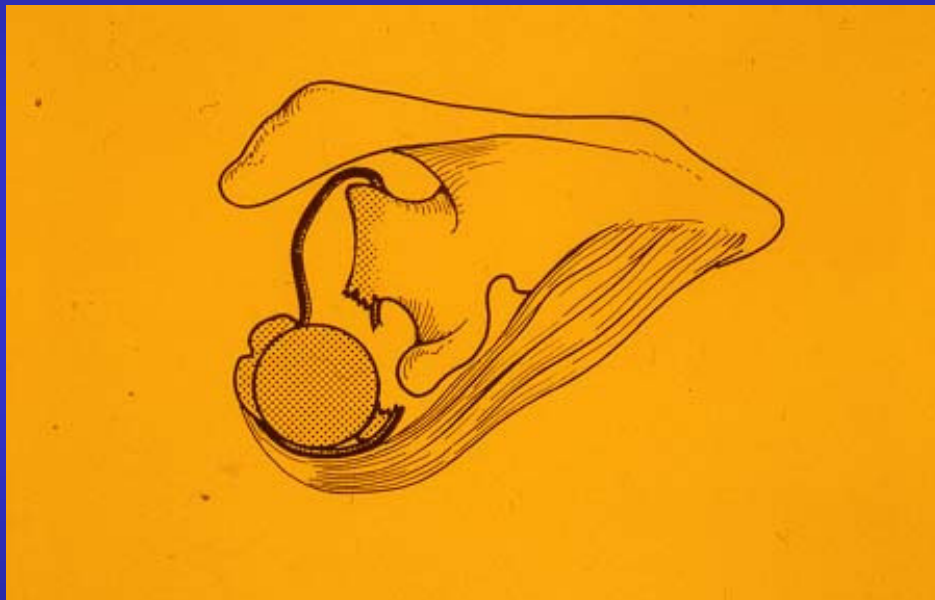

CLINICA

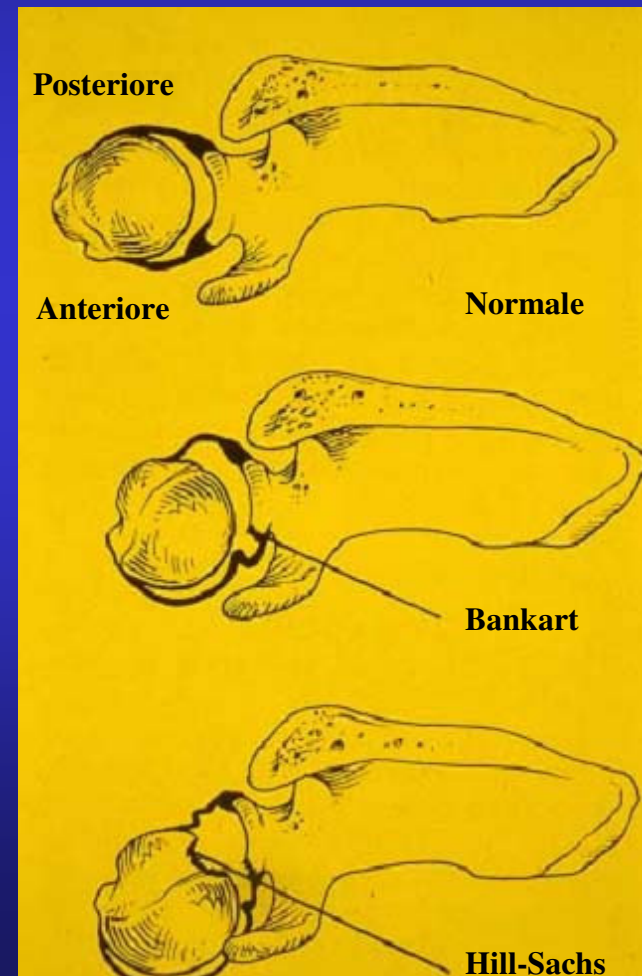



LESIONI CAPSULO LEGAMENTOSE ACUTE DELLA GLENO-OMERALE

DIAGNOSTICA STRUMENTALE



VALUTAZIONE LESIONI ASSOCIATE





LESIONI CAPSULO LEGAMENTOSE ACUTE DELLA GLENO-OMERALE




TRATTAMENTO

DISTORSIONI: RIPOSO, CRIOTERAPIA

**SUBLUSSAZIONI: BRACCIO AL COLLO PER 15 GG,
CRIOTERAPIA**

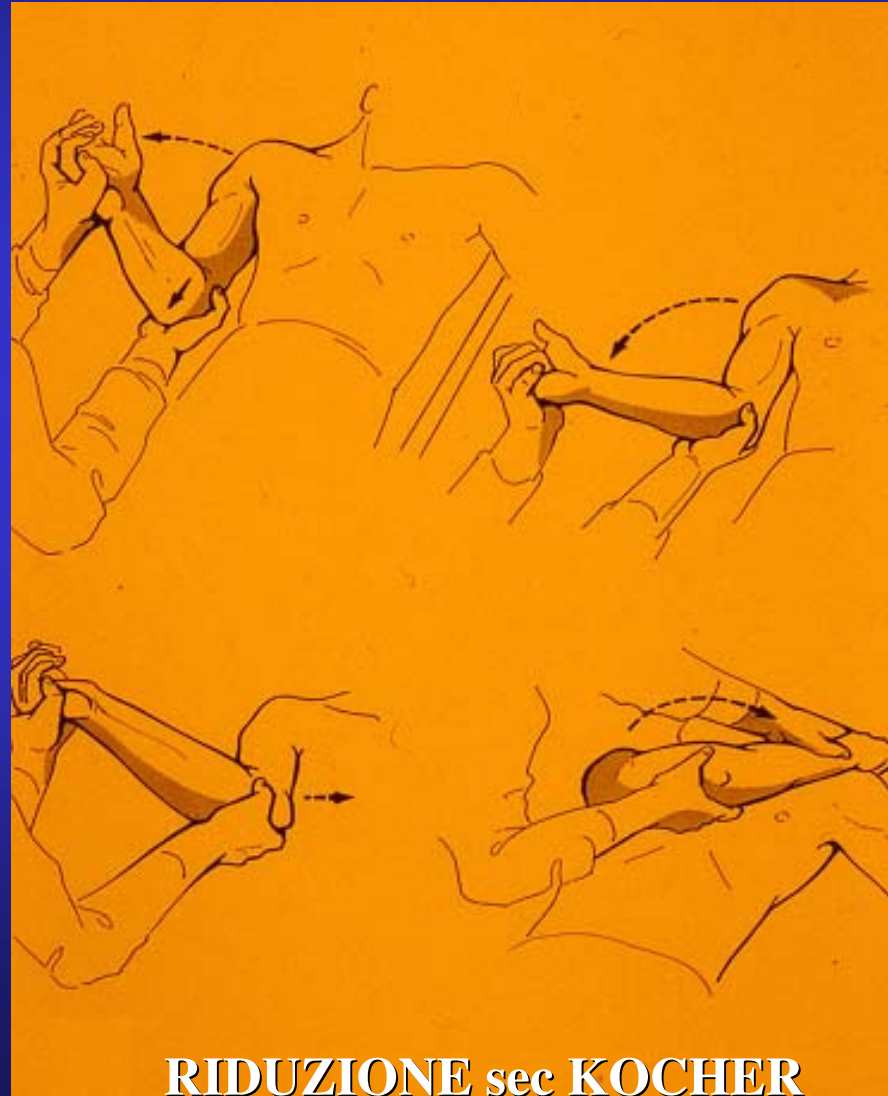**LUSSAZIONI: RIDUZIONE, BENDAGGIO sec Desault,
CRIOTERAPIA, e v TRATTAMENTO CHIRURGICO**




LESIONI CAPSULO LEGAMENTOSE ACUTE DELLA GLENO-OMERALE



TRATTAMENTO



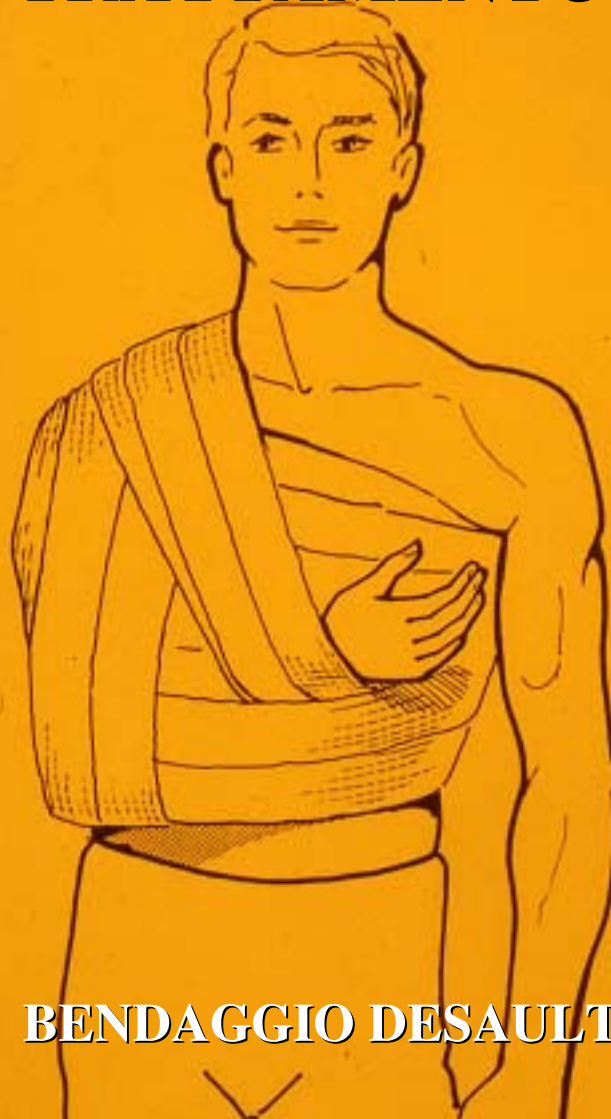RIDUZIONE sec KOCHER




LESIONI CAPSULO LEGAMENTOSE ACUTE DELLA GLENO-OMERALE



TRATTAMENTO



BENDAGGIO DESAULT



LESIONI CAPSULO LEGAMENTOSE CRONICHE DELLA GLENO-OMERALE

EZIOPATOGENESI



- **SUBLUSSAZIONI E LUSSAZIONI NON TRATTATE ADEGUATAMENTE**
- **RIPETUTI EPISODI LUSSATIVI**
- **LESIONI ASSOCIATE: BANKART, HILL-SACHS, CORPI MOBILI ENDOARTICOLARI**




LESIONI CAPSULO LEGAMENTOSE CRONICHE DELLA GLENO-OMERALE

CLASSIFICAZIONE



- **INSTABILITA' ANTERIORE**

- **INSTABILITA' GLOBALE**




LESIONI CAPSULO LEGAMENTOSE CRONICHE DELLA GLENO-OMERALE

DIAGNOSI



- SIMILE ALLE LESIONI ACUTE
- IMPORTARE GRADUARE LA LASSITA'
- RILEVARE LE LESIONI ASSOCIATE




LESIONI CAPSULO LEGAMENTOSE CRONICHE DELLA GLENO-OMERALE

TRATTAMENTO



- **SEMPRE CHIRURGICO**

- **FONDAMENTALE UNA CORRETTA
RIABILITAZIONE POSTOPERATORIA**

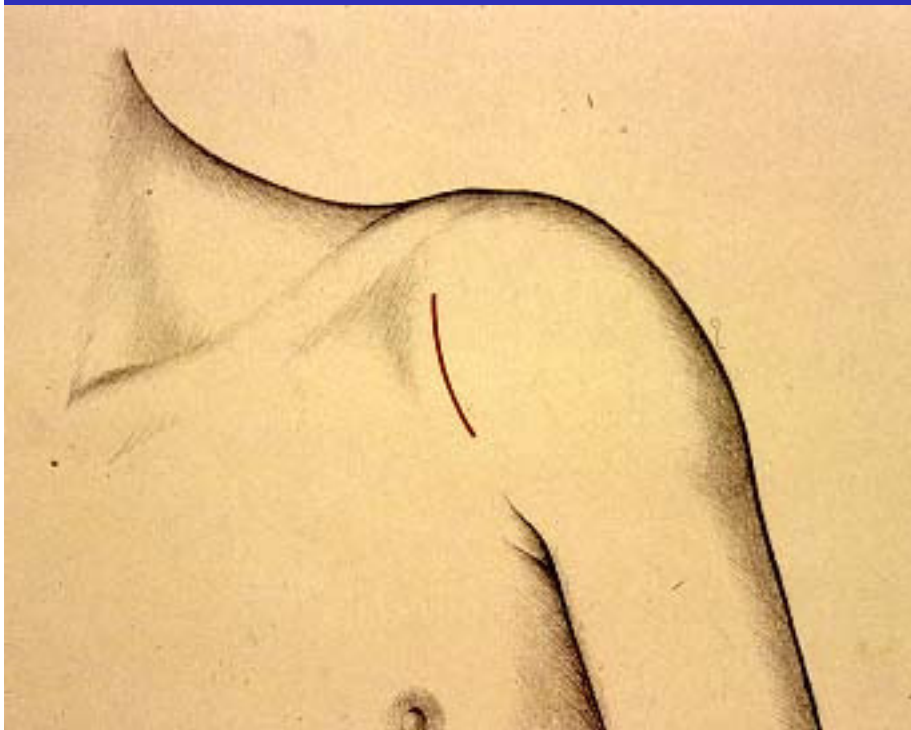


LESIONI CAPSULO LEGAMENTOSE DELLA SPALLA

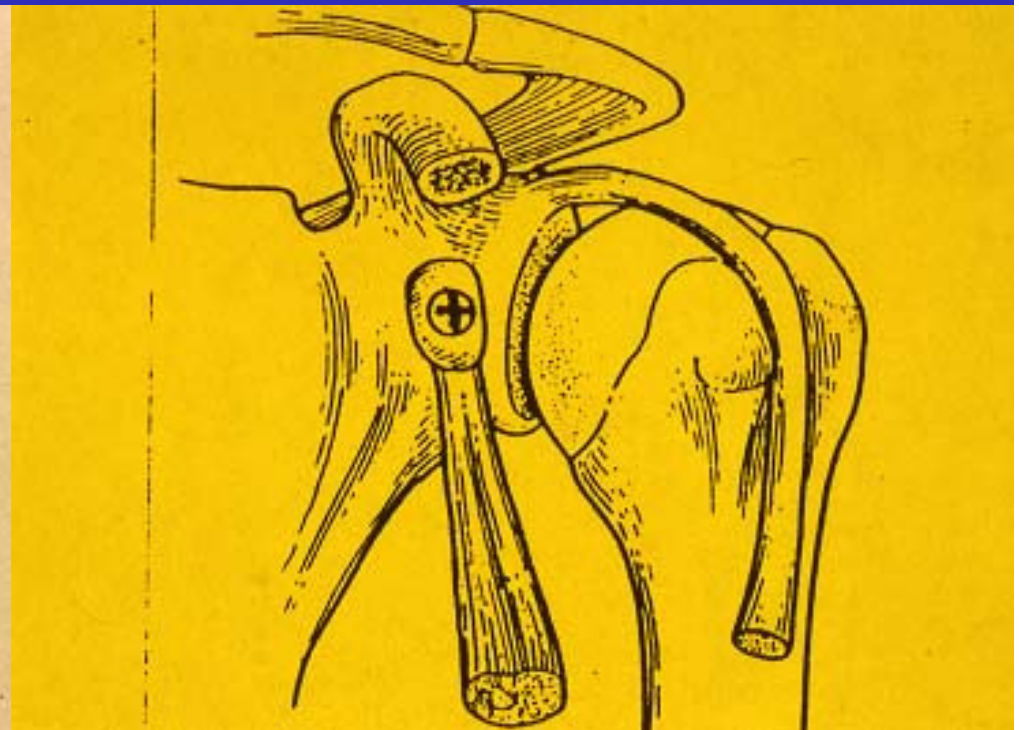
TRATTAMENTO CHIRURGICO




ARTROTOMIA



INCISIONE CUTANEA

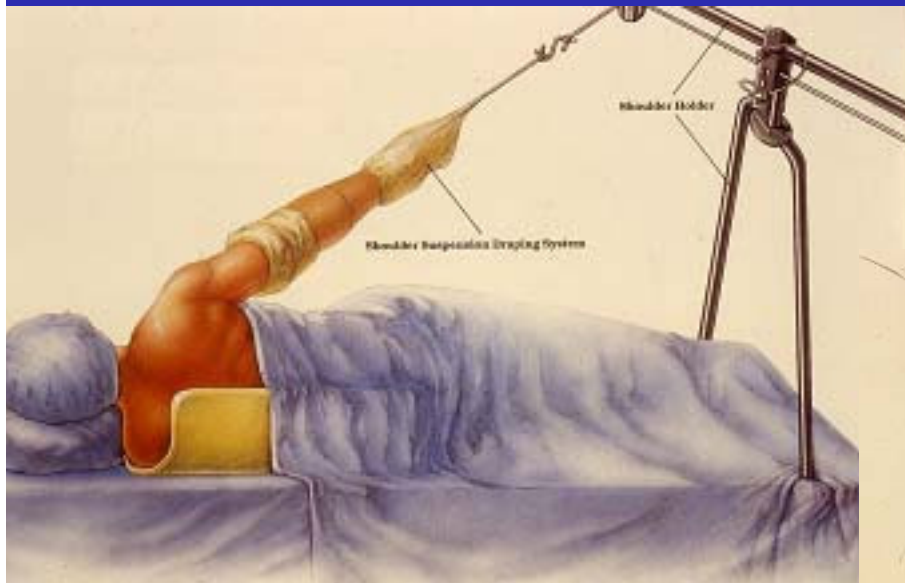


INTERVENTO sec LATARJET

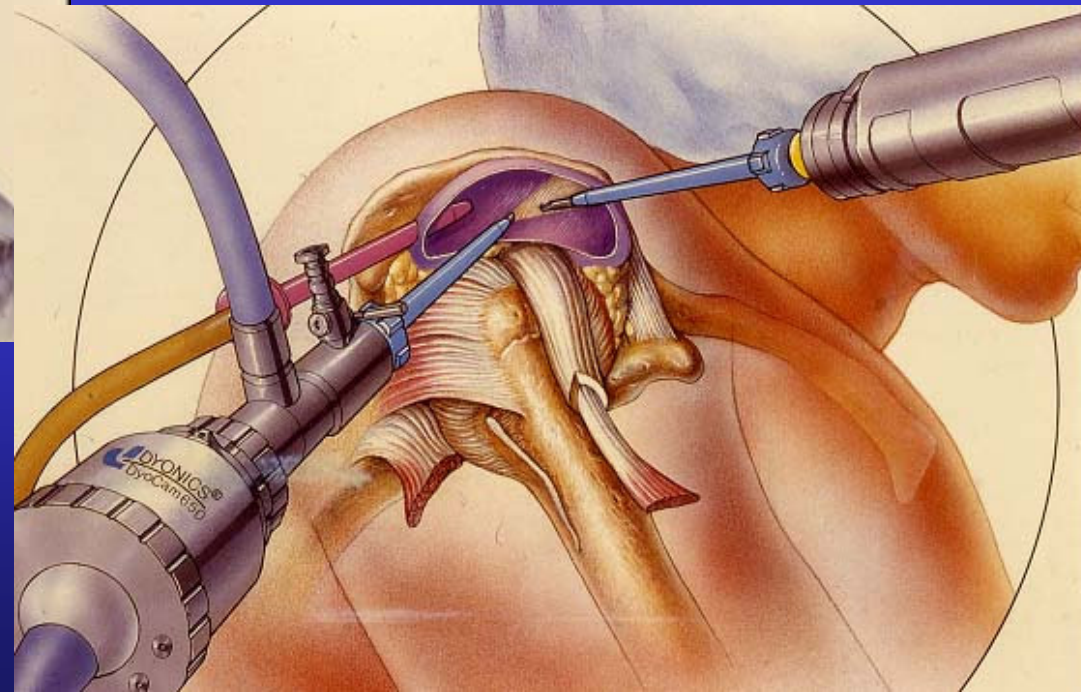



LESIONI CAPSULO LEGAMENTOSE DELLA SPALLA

TRATTAMENTO CHIRURGICO



ARTROSCOPIA





LESIONI CAPSULO LEGAMENTOSE DELLA SPALLA



ARTROSCOPIA